Obr. 5a, b. *Pacientka 3 měsíce po exacerbaci projevů*

Obr. 6a, b. *Pacientka 8 měsíců po exacerbaci projevů*

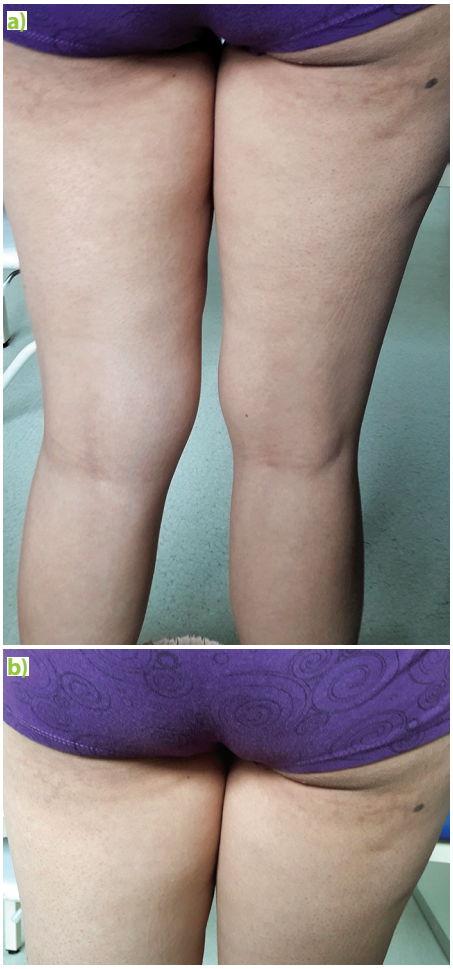

Diskuze

U naší pacientky šlo o typické projevy erythema ab igne. Příčinou bylo ohřívání (opírání o tepelný zdroj), které je typické spíše pro starší osoby. Přerušení kontaktu s teplem vedlo k pomalému hojení projevů. Po 10 měsících došlo k regresi projevů, kompletního zhojení ale dosaženo nebylo. Promazávání bylo doporučeno pro suchost projevů. Lokální kortikoid byl pro předpokládanou lehkou vaskulitidu aplikován jen krátce, jiná diferentní léčba nemusela být aplikována. Zajímavá byla velmi rychlá recidiva projevů po opětovném intenzivním kontaktu s teplem (přes opakované upozornění o nutnosti tento kontakt neopakovat). Pacientka je nyní téměř rok od exacerbace projevů, tentokrát jsou zbytkové projevy jen v místech původně nejvýraznějšího postižení, v ostatních lokalizacích je pacientka zhojena.

Závěr

Erythema ab igne není příliš často vídaným kožním nálezem. Zatímco dříve byla hlavní příčinou opakovaná a dlouhodobá aplikace ohřívadel u starších osob, v posledních letech přibývá případů způsobených pokládáním přenosných počítačů (laptopů) na stehna u mladých lidí. Jak je ale vidět na naší kazuistice, i u mladých osob mohou být příčinou běžné zdroje tepla. Vzhledem, k tomu, že choroba může progredovat do zhoubných kožních nádorů, je nutné tuto chorobu znát. Počáteční stadia může řešit praktický lékař, projevy s výraznější infiltrací, šupinami nebo vyvyšováním je však nutno co nejdříve odeslat k dermatologovi. Velmi vzácně je nutné odeslání ke specialistovi při podezření na souvislost s celkovou chorobou.

LITERATURA

1. Wollina U. Disorders Caused by Physical and Chemical Damage, In: Burgdorf WHC, Plewig G, Wolff HH, Landthaler M: Braun-Falco´s Dermatology, 3rd Edition, Springer Medizine Verlag Heidelberg; 2009.
2. What Caused This Hyperpigmented Reticulated Rash On This Man's Back? The Dermatologist. 2013; Jan 14.
3. Moreau T, Benzaquen M, Gueissaz F. Erythema ab igne after using a virtual reality headset: a new phenomenon to know. J Eur Acad Dermatol Venereol. 2022;36(11):e932-e933.
4. Haleem Z, Philip J, Muhammad S. Erythema Ab Igne: A Rare Presentation of Toasted Skin Syndrome With the Use of a Space Heater. Cureus. 2021;13(2):e13401.
5. Cohen PR, Riahi RR. Laptop-induced erythema ab igne: Report and review of literature. Dermatology Online Journal. 18(6):5. PMID 22747929. Retrieved 21 January 2013.
6. Guarneri C, Tchernev G, Wollina U, et al. Erythema Ab Igne Caused By Laptop Computer. Open Access Maced J Med Sci. 2017;5(4):490-492.
7. Brazzelli V, Grassi S, Barruscotti S, et al. Erythema ab igne induced by laptop computer: an emerging disease among adolescents? Ital Dermatol Venereol. 2020;155(1):99-102.
8. Bilic M, Adams BB. Erythema ab igne induced by a laptop computer. J Am Acad Dermatol. 2004;50:973-974.
9. Chen JF, Liu YC, Chen YF, et al. Erythema ab igne after footbath with Chinese herbal remedies. J Chin Med Assoc. 2011;74:51-53.
10. Lapidoth M, Shafirstein G, Amitai DB, et al. Reticulate erythema following diode laser-assisted hair removal: a new side effect of a common procedure. J Am Acad Dermatol. 2004;51:774-777.
11. Kettelhut EA, Traylor J, Roach JP. Erythema ab igne. StatPearls (Internet). Last Update: November 4, 2022.
12. LeVault KM, Sapra A, Bhandari P, et al Erythema Ab Igne: A Mottled Rash on the Torso. Cureus. 2020;12(1):e6628.
13. Pock L, Finsterlová, M, Vosmík, F. Erythema ab igne napodobující livedo racemosa Čes-slov Derm. 2005; 80(6):326-328.
14. Elsner P. Erythema ab igne as an occupational skin disease. J Dtsch Dermatol Ges. 2014; 12(7):621-622.
15. Borgia F, De Pasquale L, Cacace C, et al. Subcutaneous fat necrosis of the newborn: be aware of hypercalcemia. J Paediatr Child Health. 2006;42(5):316-318.
16. Cannavò SP, Borgia F, Vaccaro M, et al. Pretibial myxoedema associated with Hashimoto's thyroiditis. J Eur Acad Dermatol Venereol. 2002;16(6):625-627.
17. Goorland J, Edens MA, Baudoin TD. An Emergency Department Presentation of Erythema Ab Igne Caused by Repeated Heater Exposure. J La State Med Soc. 2016;168(2):33-34.
18. Wipf AJ, Brown MR. Malignant transformation of erythema ab igne. JAAD Case Rep. 2022;26:85-87.
19. Fareedy SB, Rettew A, Karmacharya P, et al. Erythema ab igne secondary to repeated heating pad use: an image case. J Community Hosp Intern Med Perspect. 2015;5(4):28335. https://doi.org/10.3402/jchimp.v5.28335 PMid:26333862 PMCid:PMC4558291.
20. Kim HW, Kim EJ, Park HC, et al. Erythema ab igne successfully treated with low fluenced 1064 nm Q-switched neodymium-doped yttrium aluminium garnet laser. J Cosmet Laser ther. 2014;16:147-148.