Obr. 3. *CT vyšetření, 3D rekonstrukce koronálně. Impresivní zlomenina čelní kosti*

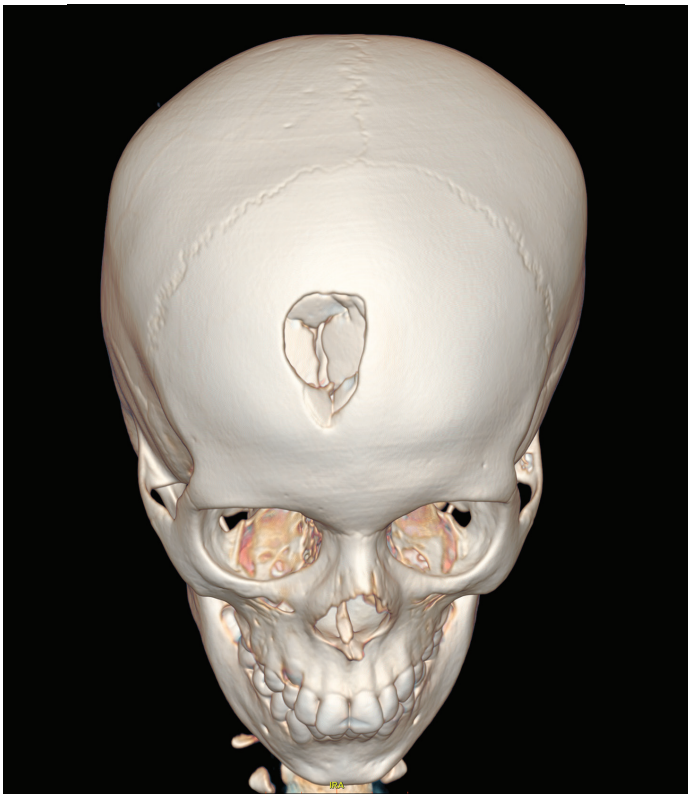

Obr. 4. *CT vyšetření, 2D rekonstrukce sagitálně, kostní okno, vícefragmentová impresivní zlomenina čelní kosti, poranění měkkých částí frontálně*

Obr. 5. *Krvácející rána frontálně vpravo, 4 cm dlouhá ve tvaru Y*

Obr. 6. *Rekonstrukce kostních defektů pomocí kostních úlomků a titanových minidlah*

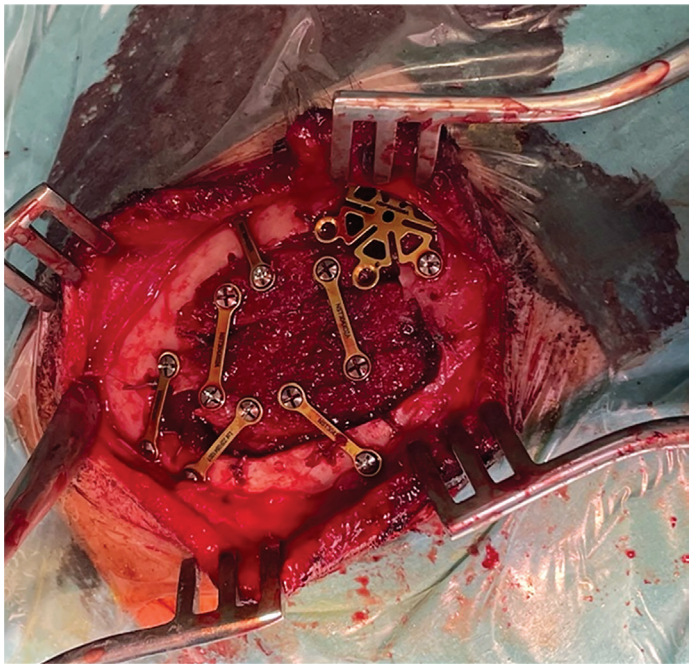

Diskuze

Zlomeniny lebky jsou spojeny s traumatickým poraněním mozku. Pro klinické rozhodování byly vyvinuty algoritmy pro vyšetření hlavy poraněných dětí, které zahrnují klinické podezření na zlomeniny lebky. Včasná identifikace těžkého traumatického poranění mozku na místě nehody, s řádným posouzením a ošetřením pacienta může snížit riziko sekundárního zranění a následných nákladů na dlouhodobou péči. Doporučené postupy pro přednemocniční léčbu TBI se zabývají hodnocením, léčbou a transportem pacienta s poraněním mozku na základě současných vědeckých poznatků (1). Diagnostickou metodou volby je kraniální výpočetní tomografie. Trojrozměrná (3D) CT rekonstrukce umožňuje lepší analýzu impresivních zlomenin (2, 3). Ultrazvuk v místě péče by mohl sloužit při „lehčím poranění hlavy u dětí“ jako doplněk ke zvýšení přes-