

(20). Mezi klinické projevy zařazujeme silnou vystřelující bolest do končetiny (iritace v typickém dermatomu), která je závislá na poloze a pohybu – lze ji provokovat v rámci klinického vyšetření napínacími manévry (např. Lasegue), ale také zklidnit zaujetím úlevové polohy.

### Závěr

Většina bolestí zad u dětí spadá do kategorie tzv. funkčních poruch. Bolesti funkčního rázu většinou odeznívají v krátkém časovém intervalu. Základem jejich řešení je změna pohybového režimu a pravidelné cvičení. Při přetrvávání obtíží a přítomnosti tzv. varovných příznaků je nutné podrobnější vyšetření (zobrazovací metodiky, laboratorní odběry, vyšetření specialistou) a zahájení adekvátní

terapie co nejdříve. Rehabilitační léčba je nosnou terapií v případě funkčních poruch a rovněž důležitou součástí terapie závažných stavů bolestí páteře. V rehabilitaci využíváme již kromě hry také vedení kinezioterapie jako u dospělých s větším důrazem na schopnost autokorekce. Tento kombinujeme s jednoduchými doporučeními např. korekce sedu a stoje z Raševovy „školy zad“. Jednoduchý je také stoj zády u rovné stěny, který dává zpětnou vazbu o tom, co znamená v sagitální rovině „stát rovně“. Optimální je kontrola posturálního držení při zájmových aktivitách, zejména při hraní na hudební nástroje (21).

Důležitou prevencí bolestí zad u dětí je dobrá ergonomie sedu a to nejen ve škole, ale také doma během přípravy do školy či

při práci u počítače. Doporučujeme dodržet tato pravidla:

- chodidla jsou v celé své délce v kontaktu se zemí,
- podsedák pokrývá alespoň 2/3 délky stehna, současně však nedosahuje do podkolenních jamek a jeho přední hrana je zaoblená,
- úhel kolenních kloubů je alespoň 90° a úhel mezi stehny a trupem je 95–100°,
- opěra zad vytváří oporu zejména v oblasti bederní páteře a dosahuje nanejvýš do výšky dolních úhlů lopatek,
- výška stolu je taková, aby při volně spuštěných horních končetinách s 90° flexí v loketních kloubech navazovala předloktí plynu na pracovní plochu.

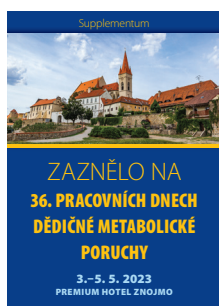
### LITERATURA

1. ÚZIS. Available from: <https://www.uzis.cz/res/f/008428/uppn2019>.
2. Burton AK, Clarke RD, McClune TD, et al. The natural history of low back pain in adolescents. *Spine*. 1996;21:2323-2328.
3. Leboeuf-Yde C, Kyvik KO. At what age does low back pain become a common problem? A study of 29,424 individuals aged 12–41 years. *Spine*. 1998;23:228-234.
4. Calvo-Muñoz, Gómez-Conesa A, Sánchez-Meca J, et al. Prevalence of low back pain in children and adolescence: a meta analysis. *BMC Pediatrics*. 2013;13:14.
5. Noll M, Tarragò Candotti C, Nichele da Rosa B, et al. Back pain and its risk factors in Brazilian adolescents: a longitudinal study. *British Journal of Pain*. 2021;15(1):16-25.
6. Kalousová J, Rousková B, Pachmannová D, et al. Bolest u dětí: hodnocení a některé způsoby léčby. *Pediatr. praxi*. 2008;9(1):7-11.
7. Dormans JP, Leslie Moroz L. Infection and tumors of the spine in children. *J Bone Joint Surg [Am]*. 2007;89-A(suppl 1):79-97.
8. Kim HJ, McLawhorn AS, Goldstein MJ, et al. Malignant

- osseous tumors of the pediatric spine. *J Am Acad Orthop Surg*. 2012;20:646-656.
9. Fraser RD, Paterson DC, Simpson DA. Orthopaedic aspects of spinal tumors in children. *J Bone Joint Surg [Br]*. 1977;59-B:143-151.
10. Wenger DR, Bobechko WP, Gilday DL. The spectrum of intervertebral disc-space infection in children. *J Bone Joint Surg [Am]*. 1978;60-A:100-108.
11. Mihál V, Michálková K, Flögelová H, et al. Pyogenní spondylitida jako příčina bolesti zad. *Pediatr. praxi*. 2010;11(4).
12. Klein G, Mehlman ChT, McCarty M. Nonoperative treatment of spondylolysis and grade I spondylolisthesis in children and young adults: a meta-analysis of observational studies. *J Pediatr Orthop*. 2009;29(2):146-156.
13. Murphy KP, Sobus KML, Moberg-Wolf E, et al. Musculoskeletal conditions. 6<sup>th</sup> edition. New York: Springer Publishing Company; 2021:371-409.
14. Gerard L, Glancy MD. The Diagnosis and Treatment of Back Pain in Children and Adolescents: an Update. *Advances in Pediatrics*. 2006;53:227-240.

15. Lamb M, Brenner JS. Back Pain in Children and Adolescents. *Pediatr. Rev*. 2020;41(11):557-569.
16. Jackson C, McLaughlin K, Teti B. Back Pain in Children: a holistic approach to diagnosis and management. *J Pediatr Health Care*. 2011;25(5):284-293.
17. Derinkuyu BE, Boyunaga OL, Tekin-Örgün L, et al. Sacral aneurysmal bone cyst in a child presenting with radiculopathy. *Spine J*. 2016;16(6):e391-392.
18. Sahoo SS. Discal cyst – A rare cause of lumbar radiculopathy in the pediatric population. *Neurol India*. 2016;64(1):178.
19. Cole J, Nemeš F, Singh AK, et al. Intervertebral Disc Calcification and Klippel-Feil Syndrome. *J Radiol Case Rep*. 2020;14(8):8-13.
20. Kazemi M. Adolescent lumbar disc herniation in a Tae Kwon Do martial artist: a case report. *J Can Chiropr Assoc*. 1999;43(4):236-242.
21. Poděbradská R. Komplexní kineziologický rozbor – funkční poruchy pohybového systému. Praha: Grada Publishing; 2018.

### ► VĚRNÝM ČTENÁŘŮM



## SUPPLEMENTUM

ZAZNĚLO NA

**36. PRACOVNÍCH DNECH DĚDIČNÉ METABOLICKÉ PORUCHY**

3.–5. 5. 2023 / Premium Hotel Znojmo