

sání do pravé pleurální dutiny. CŽK cestou vena subclavia vpravo byl zaveden do pravé síně. Na kontrolním prostém snímku plic byla retrokardiálně bazálně vlevo výraznější kresba až proužkovité stíny v plicním parenchymu (**Obr. 10**). ATB léčba byla rozšířena o cefalosporiny III. generace (Taximed), gentamycin a makrolidy. Lokálně byla aplikována altepláza. Na prostém snímku plic se po 3 dnech zřetelně zmenšilo množství tekutiny v pleurální dutině vpravo, přetrvává ještě syté zastínění podél laterální stěny hrudní, odpovídající fluido-thoraxu, v dolním plicním poli vpravo nehomogenní konsolidace plicního parenchymu při zánětlivé infiltraci (**Obr. 11**). Poté od 6. dne byla zavedena ATB léčba zúžená na Taximed po dobu dalších 10 dnů. Pozorujeme kolísavé tachydyspnoe, periferie byla teplá s dobrým kapilárním návratem, oligurie bez viditelných otoků, tlak měl přiměřený, AS pravidelnou, tachykardie, dýchání vpravo bylo difuzně trubické, při bázi oslabené, hrudní drén odvedl jen malé množství tekutiny.

Průkaz DNA na původce atypických pneumonií byl negativní, slabě pozitivní byly adenoviry, ze stěru nosohltanu byl PCR metodou prokázán *Streptococcus pneumoniae*. Vzhledem k vysoké citlivosti metody průkazu DNA (PCR) nelze pouze z tohoto výsledku stanovit definitivní diagnózu. Dále z výtěru z krku *Enterobacter asburiae*. Opakované hemokultivace (při ATB léčbě) byly **negativní** stejně jako **negativní** opakované kultivace pleurálního výpotku. Pacient byl postupně vertikalizován, byla zahájena intenzivní dechová rehabilitace. Na UZ hrudníku před propuštěním přetrvává drobný výpotek do 1 cm, nasazeny byly perorální kortikoidy. V celkově stabilizovaném stavu byl 10. den hospitalizace propuštěn do domácí péče.

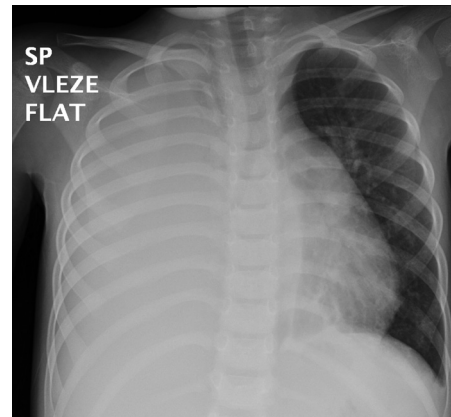
Diskuze

Infekce SPy se nejčastěji projevuje jako mírná bolest v krku (často nazývaná jako hnisavá angína) nebo kožní infekce. Příležitostně může vést k onemocnění zvanému spála, které obvykle postihuje malé školáky a je charakterizováno bolestí v krku, vysokou horečkou a hrubou kožní vyrážkou. Pokud se infekce SPy zachytí včas, lze ji obvykle léčit antibiotiky. Streptokoková infekce skupiny A (GAS) je považována za nejčastější příčinu bakteriální

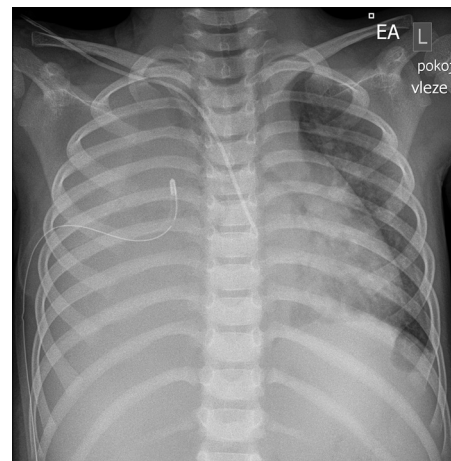
faryngitidy u dětí školního věku, která může postihnout i jejich mladší sourozence. Výskyt zánětu hltanu způsobeného bakteriemi GAS obvykle vrcholí v zimních měsících a na začátku jara. Často jsou hlášeny **epidemie ve školách a školách**. V současné době neexistuje žádná licencovaná vakcína proti pyogennímu streptokoku, ačkoli se vyvíjí několik nadějných kandidátů. Děti jsou vystaveny zvýšenému riziku streptokokové infekce vzhledem k vysokému výskytu nazofaryngeální kolonizace. Včasná diagnostika invazivních streptokokových infekcí dětí mladších < 5 let může být náročná, jelikož klinické příznaky, jako je horečka, podrážděnost, rýma a únava, mohou být velmi nespecifické stejně, jako je snížená chuť k jídlu nebo bolesti břicha. Streptokoková faryngitida se v první linii snadno diagnostikuje pomocí rychlého testu na detekci antigenu (Rapid Strep Test), s vysokou specificitou i senzitivitou a/nebo bakteriální kultivací po výtěru z obou palatinálních tonzil. Lékem první volby je dodnes penicilin. Důležitý je i akcent na dobrou hygienu rukou, ale i celkovou osobní hygienu, prováděnou v souladu se zásadami hygieny (3).

Streptococcus pyogenes může ve vzácných případech, zejména u osob oslabeným imunitním systémem, vyvolat závažné onemocnění nazývané **invazivní streptokoková infekce** s vysokou morbiditou a mortalitou (8, 9). Toto onemocnění může probíhat jako bakteriemie nebo sepse, či se může rozvinout až streptokokový syndrom toxického šoku (STSS), meningitida či nekrotizující fasciitida. Při izolaci *Streptococcus pyogenes* z normálně sterilního místa u pacientů s nekrotizující fasciitidou (NF), syndromem streptokokového toxického šoku (STSS), bakteriemií bez identifikovaného ložiska nebo fokální infekcí s bakteriemií nebo bez ní (např. meningitida, pneumonie, septická artritida) lze předpokládat infekci způsobenou iGAS (12). Klinický průběh onemocnění s etiologií iGAS může být fulminantní, těžký nebo s orgánovou dysfunkcí: diseminovaná intravaskulární koagulace (10–20%), jaterní dysfunkce (17%), syndrom toxického šoku (5–15%), hypotenze (10–15%), respirační selhání (10–15%) nebo renální selhání (5%) (13, 14). U těžkých invazivních infekcí a vzhledem k závažnosti onemocnění musí být léčba účinná jak na etiologické agens (baktericidní β -lak-

Obr. 9. Prostý snímek plic vleže, homogenní zastínění pravé poloviny hrudníku výpotkem v pleurální dutině. Pravou polovinu bránice nelze ohraničit. Hrubá plicní kresba vlevo bazálně retrokardiálně



Obr. 10. Prostý snímek plic vleže, zavedeno hrudní sání do pravé pleurální dutiny. CŽK cestou vena subclavia zaveden do první síně. Pravou polovinu bránice nelze ohraničit. Vlevo výraznější kresba až proužkovité stíny v plicním parenchymu retrokardiálně bazálně



Obr. 11. Prostý snímek plic vleže, kontrolní vyšetření po 3 dnech, vpravo hrudní drén, zřetelně se zmenšilo množství tekutiny v pleurální dutině vpravo, přetrvává ještě syté zastínění podél laterální stěny hrudní, odpovídající fluido-thoraxu, v dolním plicním poli vpravo nehomogenní konsolidace plicního parenchymu při zánětlivé infiltraci. CŽK cestou vena subclavia zaveden do pravé síně

