

od infantilních hemangiomů, jsou plně zformované při narození.

- Většina hlubokých KH je lokalizovaná na jednu oblast, nejčastěji na hlavě a krku.
- Zobrazování hraje při charakterizaci KH zásadní roli. Bylo prokázáno, že UZ

vyšetření odhalí až 75 % KH prenatálně již ve 12. týdnu těhotenství, ačkoli diagnóza je častěji stanovena ve druhém trimestru.

- Postnatální použití dopplerovských zobrazovacích technik ultrazvuku může pomoci


charakterizovat KH a posoudit velikosti a hloubku hlubších cév.

- Aktualizované (Up ToDate) znalosti zlepšují lékařům primární zdravotní péče o děti schopnost individualizovaného, na riziku založeného přístupu k managementu KH.

LITERATURA

1. Boon LM, Enjolras O, Mulliken JB. Congenital hemangioma: evidence of accelerated involution. *J Pediatr.* 1996;128(3):329-335.
2. Olsen GM, Nackers A, Drolet BA. Infantile and congenital hemangiomas. *Semin Pediatr Surg.* 2020;29(5):150969. doi: 10.1016/j.sempedsurg.2020.150969. Epub 2020 Sep 16. PMID: 33069287.
3. El Zein S, Boccarda O, Soupre V, et al. The histopathology of congenital haemangioma and its clinical correlations: a long-term follow-up study of 55 cases. *Histopathology.* 2020;77(2):275-283.
4. Couto JA, Ayturk UM, Konczyk DJ, et al. A somatic GNA11 mutation is associated with extremity capillary malformation and overgrowth. *Angiogenesis.* 2017;20(3):303-306.
5. Gong X, Hua C, Xiong P, et al. Conventional ultrasonography and elastography for the diagnosis of congenital and infantile hemangiomas. *J Dermatol.* 2020;47(5):527-533.
6. Qiu T, Zhang Z, Zhou J, et al. Clinical features of rapid involuting congenital hemangioma: A prospective study. *J Am Acad Dermatol.* 2024;90(4):870-872.
7. Maguiness S, Uihlein LC, Liang MG, et al. Rapidly involuting congenital hemangioma with fetal involution. *Pediatr Dermatol.* 2015;32(3):321-326.
8. Kolbe AB, Merrow AC, Eckel LJ, et al. Congenital hemangioma of the face-value of fetal MRI with prenatal ultrasound. *Radiol Case Rep.* 2019;14(11):1443-1446.
9. Mihál V, Čivrný J. Rychle involující kongenitální hemangiom (RICH) – odlišná histopatologická entita infantilního hemangiomu. *Pediatr. praxi.* 2022;23(3):219-223.
10. Chudašová T, Mihál V. Kongenitální hemangiom – diagnostika a léčba. *Pediatr. praxi.* 2024;25(2):88-90.

KNIŽNÍ NOVINKY



Petr Jakubec a kolektiv

INFEKCE DOLNÍCH CEST DÝCHAČÍCH, PLIC A POHRUDNICE

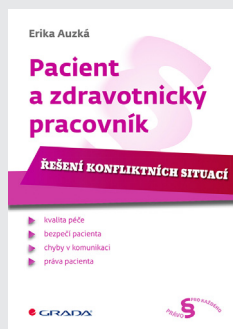
Kniha detailně pojednává o infekčních nemocech dolních cest dýchacích od trachey po terminální bronchioly, plicního parenchymu a oblasti pohrudnice a pohrudniční dutiny. Tato postižení patří k nejčastějším, a to nejen infekčním, chorobám postihujícím lidstvo. Řada z nich se vyznačuje značnou morbiditou a mortalitou. Jejich výskyt je modifikován demografickými změnami, změnami v životním prostředí i rozvojem medicíny, a to v dobrém i zlém. Příkladem, který nám ukazuje, jak nás tyto nemoci mohou stále překvapovat a ohrožovat, je covid-19 infekce. Ani v budoucnosti nemůžeme vyloučit další, bohužel možná i závažnější respirační infekce.

Kniha přináší komplexní až „holistický“ pohled na tato infekční onemocnění, respektive na takto nemocného člověka. Diagnostika a léčba těchto chorob jsou primárně v rukou pneumologů, ale jak ukazuje i rozsáhlý kolektiv autorů této publikace, je v řadě případů nutná multioborová spolupráce v péči o nemocné. Pozornost je zaměřena nejen na tradiční diagnostický a léčebný koncept, ale důstojné místo je věnováno i rehabilitaci, psychologické podpoře a ošetrovatelské péči v rámci celostního pohledu na nemocného.

Kniha je určena internistům, praktickým lékařům, pneumologům, chirurgům, intenzivistům, infekcionistům a studentům lékařských fakult.

Cena: 749 Kč, Stran: 386, ISBN: 978-80-271-3308-6

<https://www.grada.cz/infekce-dolnich-cest-dychacich-plic-a-pohrudnice-12569/>



Erika Auzká

PACIENT A ZDRAVOTNICKÝ PRACOVNÍK

Řešení konfliktních situací

Kniha se zabývá problematikou jednání zdravotnických pracovníků vůči pacientům a jejich rodinným příslušníkům. Na příkladech se autorka snaží přiblížit situace, které běžně ve zdravotnictví nastávají a komplikují pacientům život či dokonce mohou pacienta poškodit. Závěrem každého případu je poučení pro čtenáře, jak by měli ideálně v obdobných situacích jednat.

Autorka vychází ze svých zkušeností dlouholetého pracovníka ve zdravotnictví a ze zkušeností, kterých nabyla v životě jako pacientka či rodinný příslušník pacienta. Zároveň čtenářům přibližuje některá témata související s činností zdravotnických zařízení, o kterých se zpravidla zásadně veřejně nehovoří. Ačkoliv je většina kapitol smutným obrazem českého zdravotnictví, má kniha za cíl povzbudit čtenáře, že svým aktivním postojem dokážou lépe čelit všemu, co může v jejich životech při komunikaci se zdravotníky nastat.

Grada Publishing, a.s., U Průhonu 22, 170 00 Praha 7, tel.: 220 386 511, 512, 603/26 20 18, fax: 220 386 400, www.grada.cz